

令和元年6月6日

意識下での手術による脳と心に関する脳機能ネットワークの解明 ～脳と心の脳神経外科学・認知神経科学の融合型研究～

名古屋大学大学院医学系研究科（研究科長・門松 健治）脳神経外科学（若林 俊彦 教授）の本村 和也 准教授、慶應義塾大学文学部心理学研究室の梅田 聡 教授、寺澤 悠理 准教授らの研究グループは、脳腫瘍患者に対する覚醒下手術^{*1}によって、感情認識に関わる脳機能ネットワークを明らかにしました。

嬉しい、悲しい、腹立たしい、といった自己の感情を認識するために、脳内のネットワークがどのように機能しているか？という問いの答えは、未だに分かっていません。これまでの研究結果から、脳損傷患者症例を対象とした神経心理学的な手法および機能的MRIを用いた脳機能画像解析から、島皮質^{*2}前部が内受容感覚^{*3}を意識する場合や主観的に感情を感じる場合に共通して、その活動性が高くなると報告してきました。

本研究では、島皮質に係る脳腫瘍患者に対して、表情認識課題（顔写真から表情を認識する課題（怒り・喜び・悲しみ・嫌悪・感情なし））を用いながら実際に覚醒下手術中に島皮質を直接刺激することで、感情認識に関わる脳機能ネットワーク解析を行いました。手術前、覚醒下手術時および手術後において、表情認識課題を用いて、どれを感じるか答えてもらうことで、表情が表す感情の種類、強さの識別に対して検討しました。覚醒下手術中に、島皮質前部を直接刺激すると「怒り」の認識が明らかに増強されました。また、島皮質を摘出後は、「怒り」の認識がはっきりと低下し、逆に「悲しみ」の認識が増加しました。さらに、Voxel-based lesion symptom mapping（損傷領域と症状の関係性を詳細に検証する手法）によると、怒りの認識は左島皮質と関連することが示されました。これらの知見は、島皮質が身体内部からの情報である内受容感覚に基づく覚醒度^{*4}の神経基盤として、怒りや悲しみなどの感情認識の変化に関わっていることを示唆しています。

本研究成果は、2019年6月5日付け（日本時間午後10時）国際科学誌「Brain Structure and Function」の電子版に公開されました。

また、本研究は、日本学術振興会科学研究費助成事業「基盤研究B」（No. 24330210）、「基盤研究C」（No. 17K10862）の助成を受けました。

ポイント

- 嬉しい、悲しい、腹立たしい、といった自己の感情を認識するために、脳内のネットワークがどのように機能しているか？という問いの答えは未だに明らかではない。
- 顔写真から表情を認識する課題を行いながら、覚醒下手術中に島皮質前部を直接刺激すると、「怒り」の認識が有意に増強された。
- 島皮質を摘出後は、「怒り」の認識が明らかに低下し、逆に「悲しみ」の認識が増加した。
- 島皮質が身体内部からの情報である内受容感覚に基づく覚醒度の神経基盤として、怒りや悲しみなどの感情認識の変化に関わっていることを示唆している。
- ヒトを検証できる脳神経外科学と、ヒトの心を脳機能でとらえる認知神経科学が分野融合型共同研究を行うことで、島皮質が感情認識と密接に関わることを証明できたことは大変意義深い。

1. 背景

言語・運動機能および高次脳機能に関わる脳にできる脳腫瘍に対しては、その脳機能を温存しながら安全に腫瘍摘出を行うため、手術の途中で患者さんに目を覚ましてもらい、手を動かしたり、話をしたりしながら、脳腫瘍を摘出するという覚醒下手術を行います。名古屋大学医学部附属病院脳神経外科では、これまで180例を超える覚醒下手術の経験があり、その実績を認められています。しかしながら、覚醒下手術によって腫瘍を取り除いた患者さんの中には、手術後の状態として、感情の変化、特に意欲、発動性の低下、感情の平板化等の症状がでる場合もあり、脳と感情のメカニズムの解明は喫緊の課題となっていました。

私たちが自分の感情を認識するためには、感情を引き起こすきっかけ（身の安全を脅かされるような状況や報酬など）に対して、身体的な変化として、心拍や血圧、呼吸の変化、あるいは発汗や全身のこわばりなどが生じ、この身体の変化と状況に対する評価（危険な状態である、自分にとって有益な状況である）を統合的に処理することが必要です。他人の表情から相手の感情を認識する場合は、他者の表情を自分の中でシミュレーションし、自分がこのような表情を浮かべる場合に伴う身体感覚を疑似的に感じるという過程が想定されています。もちろん、笑顔であれば嬉しい、顔がこわばっていれば怒っているといった経験に基づく知識も重要ですが、自分の感情あるいは他者の感情を実感するためには、身体感覚をベースとすることが、非常に大きな役割を担っています。

これまでのいくつかの研究から、脳の中の「島皮質（島回）」という場所は、感覚の中でも特に、内臓感覚^{*5}の処理に重要であると考えられてきました。また、感情の認識においては、島皮質を損傷した患者さんを対象とした研究から、胃や腸の活動と最も関連の深い嫌悪という感情に関わるという結果が示されています。しかしながら、機能的MRIを用いた脳機能イメージング^{*6}により、島皮質前部は嫌悪という感情のみならず、心拍や呼吸といった身体内部の状態に関する感覚である内受容感覚を意識する場合や主観的に感情を感じる場合に共通して、その活動が高くなることも分かってきています。これらのデータにより、感情を経験するためには内受容感覚が重要な役割を担っており、島皮質が大脳におけるその中枢として機能している可能性があります。これらの視点に基づいて、私たちは機能的MRIを用いた脳機能画像解析を行って、島皮質が自己の身体状態を意識し、文脈や状況と組み合わせることによって主観的感情を生み出していることを示し、その活動量により個人における感情の認識のしやすさを予

測するという報告を行いました。また、右島皮質を損傷した患者さんにおいては、感情の平板化や身体的興奮を引き起こすような覚醒度の高い感情の認識能力の低下が観察され、内受容感覚の認識能力の低下が日常生活における感情の認識に影響を及ぼしている可能性があります。よって、感情を理解するためには、内受容感覚が重要な役割を担っており、島皮質が脳におけるその中枢として機能している可能性が示唆されます。

2. 研究成果

覚醒下手術によって島皮質を直接刺激し、表情認識課題を行った 18 症例を対象としました。術前、覚醒下脳機能マッピング時および術後において、表情認識課題を用いて、どれを感じるかを答えてもらうことで、表情が表す感情の種類、強さの識別に対して検討しました（図 1）。

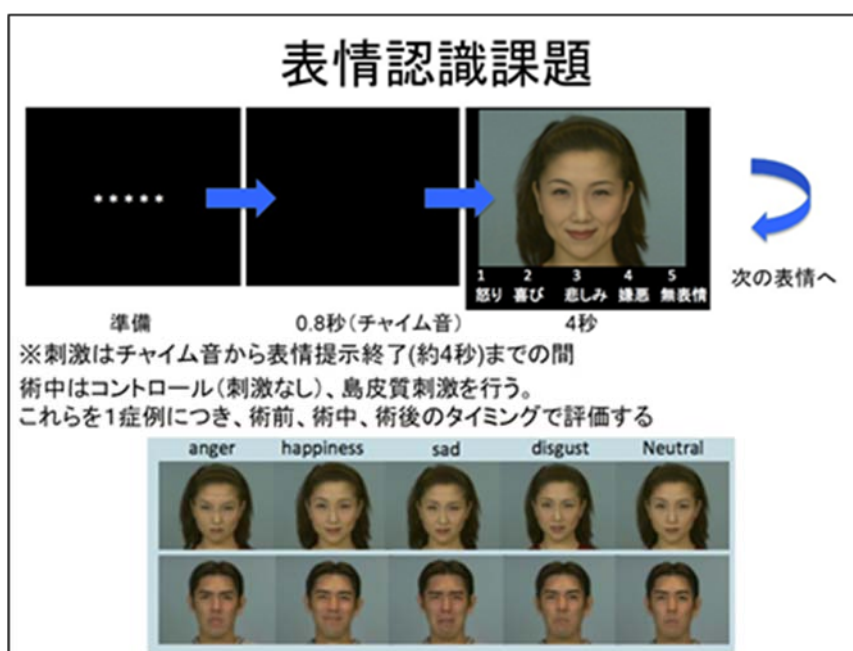


図 1 覚醒下手術中に用いた表情認識課題

覚醒下手術中に、島皮質前部を直接刺激行くと「怒り」の認識が有意に増強されました($p=0.02$) (図 2)。また術後（島皮質を摘出後）には、「怒り」の認識が有意に低下し($p=0.002$)、逆に「悲しみ」の認識が増加しました($p=0.001$) (図 3)。さらに、Voxel-based lesion symptom mapping (損傷領域と症状の関係性を詳細に検証する手法) によると、怒りの認識は左島皮質と関わることを示されました。

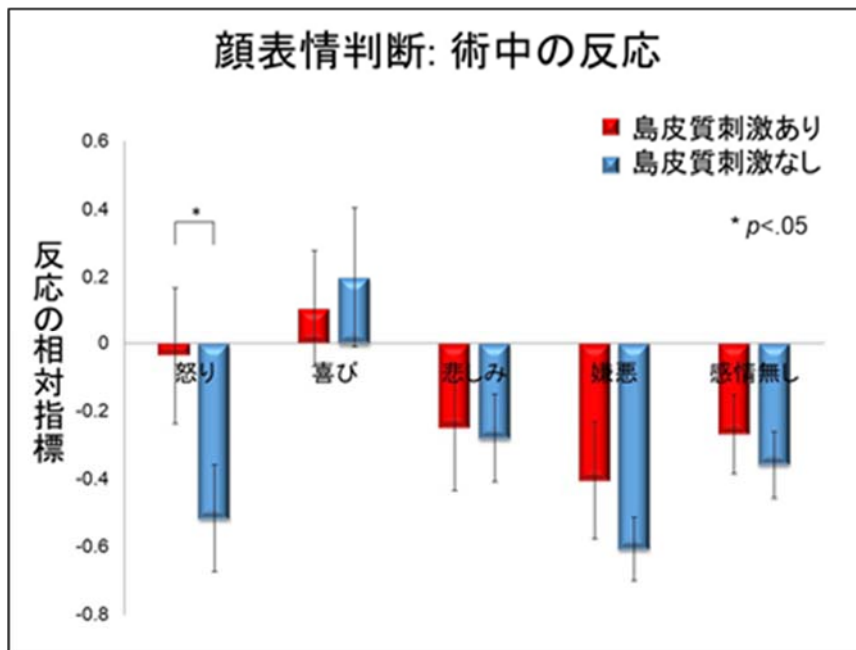


図 2 覚醒下手術中に島皮質前部を刺激した際の感情の感受性について

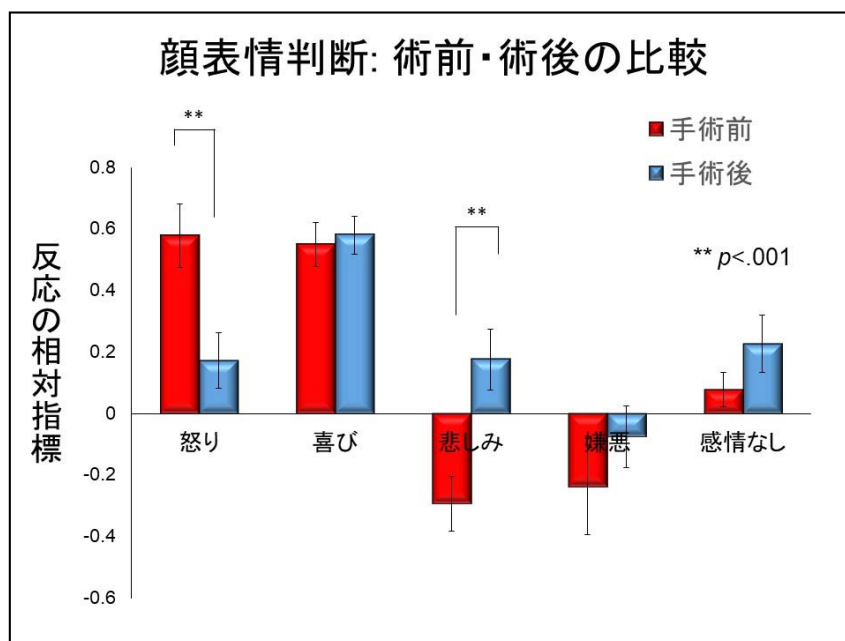


図 3 覚醒下手術前後の感情の感受性について

これらの知見は、身体内部からの情報である内受容感覚に基づく覚醒度の神経基盤として、怒りや悲しみなどの感情認識の変化に関わっていることを示唆しています。

3. 今後の展開

今回の研究において、島皮質前部が感情認識に関わる脳機能ネットワークを形成していることを示しました。今後は、さらに感情認識だけでなく自律神経機能を含めた島皮質を中心とする脳内のネッ

トワークの解析を行っていく予定です。それらの解析によって、今後は脳腫瘍摘出の際に、言語、運動機能の温存だけでなく、今回同定できた「心（感情認識）」の機能も温存しながら切除するという新たな覚醒下手術法の発展につながることを期待されます。

4. 用語説明

1. 覚醒下手術（かくせいかしゅじゅつ）：手術の途中で患者さんに目を覚ましてもらい、実際に手を動かしたり、話をしたりしながら、脳の機能を電気刺激で確かめながら（覚醒下脳機能マッピング）、腫瘍の位置と運動、言語、高次脳機能のある場所を確かめます。脳機能を落とさないように患者さんと会話し、課題をしながら、安全に少しずつ脳腫瘍を摘出します。
2. 島皮質（とうひしつ）：大脳皮質の1つの領域であり、脳葉の1つとして島葉（insular lobe）と呼ばれたり、脳回の1つとして島回と呼ばれることがある。島皮質は脳の外側面の奥に存在し、側頭葉と、前頭葉、頭頂葉を分けるシルビウス裂の中に位置している。島皮質は前頭葉、側頭葉及び、頭頂葉の一部である弁蓋と呼ばれる領域によって覆われている。
3. 内受容感覚（ないじゅようかんかく）：身体の内側を感じる感覚のこと。内臓感覚だけでなく身体の生理学的状態の感覚も含まれる。
4. 覚醒度（かくせいど）：感情を構成する要素の一つで、身体的な興奮や抑制を表す。
5. 内臓感覚（ないぞうかんかく）：臓器の状態に伴う感覚のこと。内臓痛・飢餓・渇き・満腹・悪心・痛み・尿意・便意・性欲などが含まれる。
6. 脳機能イメージング（のうきのうイメージング）：脳内の様々な生理学的な機能をいろいろな手法で測定し、それを画像化する研究技術のこと。脳血流動態を検査する方法として、機能的磁気共鳴画像法（fMRI）や、ポジトロン断層法（PET）等が挙げられる。

5. 発表雑誌

著者：本村和也 1, 寺澤悠理 2, 夏目敦至 1, 飯島健太郎 1, チャリセルシュン 1, 杉浦淳子 3, 山本裕泰 3, 小山恭平 3, 若林俊彦 1, 梅田聡 2

所属：1 名古屋大学医学系研究科脳神経外科学

2 慶應義塾大学文学部心理学研究室

3 名古屋大学医学部附属病院 リハビリテーション部

論文タイトル：Anterior insular cortex stimulation and its effects on emotion recognition

雑誌名：Brain Structure and Function

（2019年6月5日付け（日本時間午後10時）電子版に掲載）

DOI: 10.1007/s00429-019-01895-9

English ver.

https://www.med.nagoya-u.ac.jp/medical_E/research/pdf/Br_Stru_Fun_20190605en.pdf